

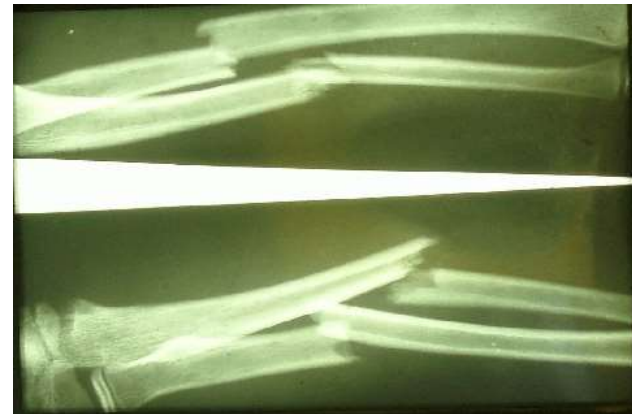Zlomeniny předloktí

Klinika dětské a dospělé ortopedie a traumatologie
2.LF UK a FN v Motole

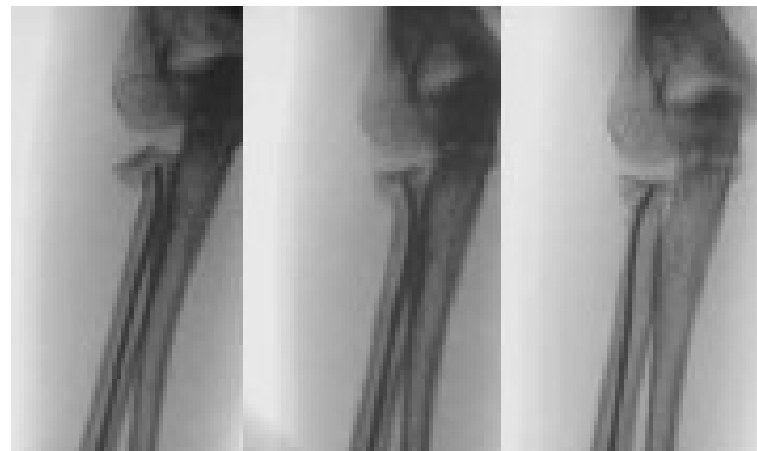Dětský věk

- **Diafýzy – provázejí celý dětský věk**

nejméně u batolat,
méně i v 2. růstovém
spurtu



- **Prox. fýza radia
růstové spurty**



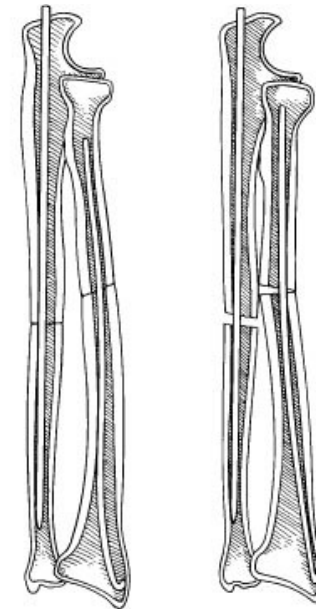
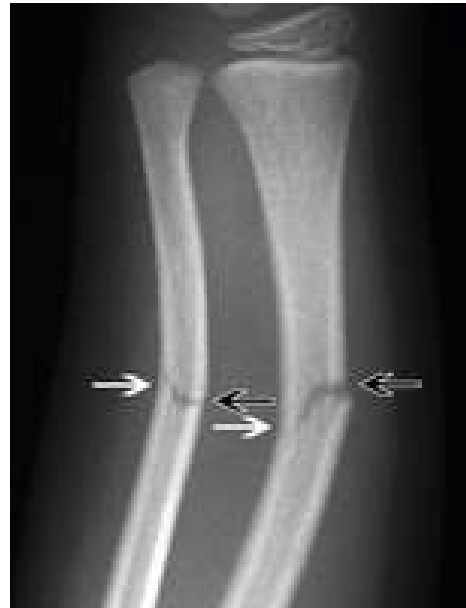Dětský věk

děti – často neporušen periost a membrana interossea + vliv remodelace

- tolerance 10° angulace
- často zlomenina typu vrbového proutku

Operační řešení: při dislokovaných zlomeninách

- Elastické hřeby (např. Prevot),
- výjimečně dlahová OS



Mosby, Inc. items and derived items
copyright © 2003, Mosby, Inc. All rights reserved.

Po ukončení růstu

Etiologie :

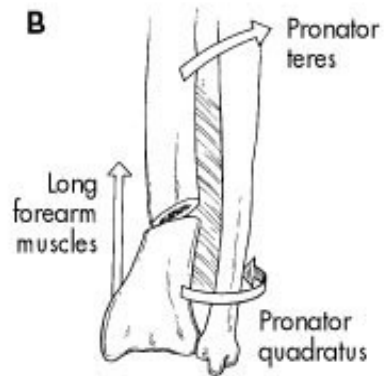
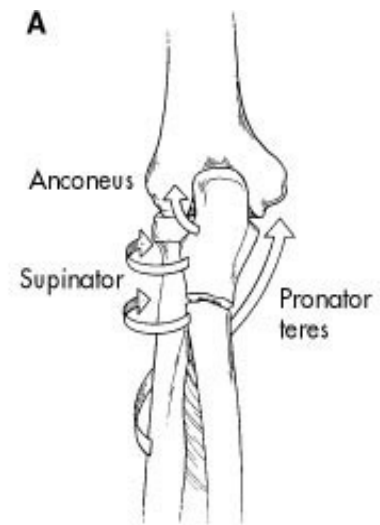
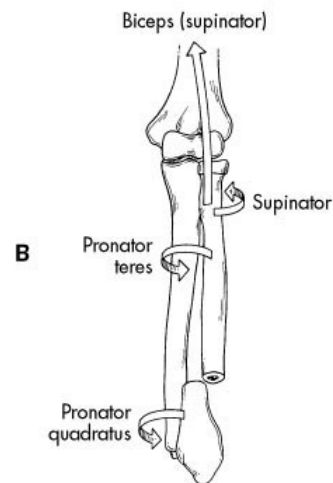
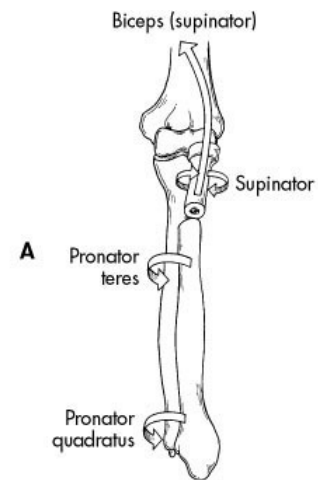
radius - častěji nepřímé násilí,
ulna – zpravidla přímé násilí

Terapie:

- nutná anatomická repozice
- vliv tahu svalů (pronace/supinace)
→ angulace, rotace

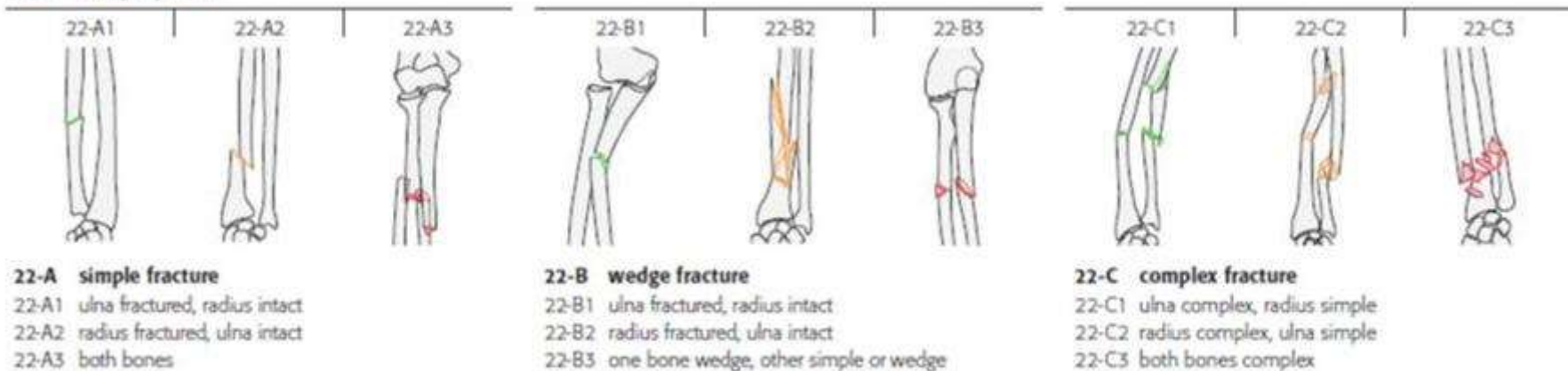
konzervativní pouze u stabilních
zlomenin (vysoká sádrová fixace)

operační – dislokované a nestabilní
zlomeniny - nutná stabilní fixace
(dlaha, hřeb)



AO klasifikace zlomenin předloktí

22 diaphyseal



A - jednoduché

B - s klínem

C - komplexní

www.orthobullets.com

Montegiova zlomenina

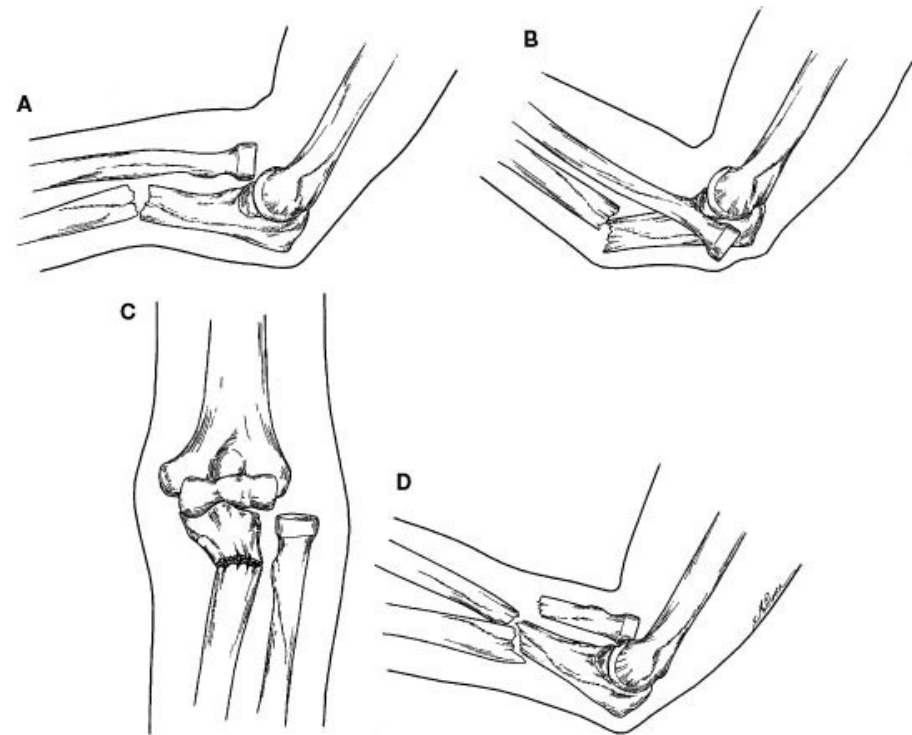
Definice: zlomenina proximální nebo střední třetiny ulny s luxací hlavičky radia

typ 1 – ventrální dislokace hlavičky radia

typ 2 – dorzální dislokace

typ 3 – zlomenina metafýzy ulny s laterální dislokací hlavičky radia

typ 4 – typ 1 + zlomenina radia



Montegiova zlomenina

poškození lig. annulare radii

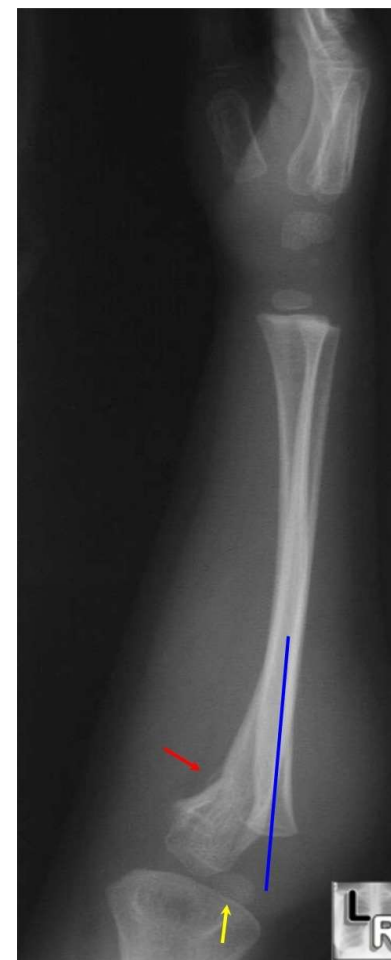RTG – radiocapitulární linie (norma: ossif. jádro cap. Humeri v ose radii)

Terapie

a) konzervativní – repozice ulny, repozice hlavičky radii, SF ve flexi 110° v supinaci

b) operační: otevřená repozice a fixace, příp. rekonstrukce lig. annulare radii

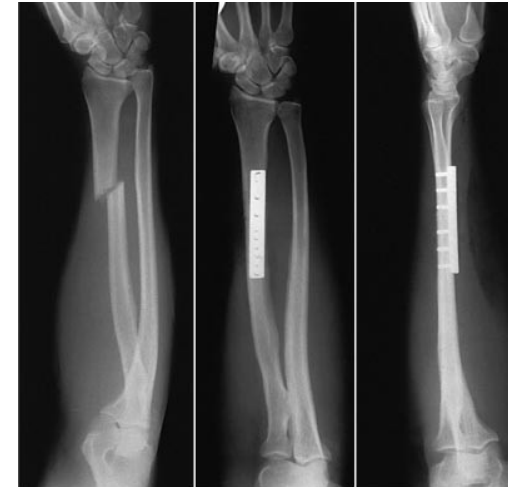komplikace – perzistující luxace hlavičky radii



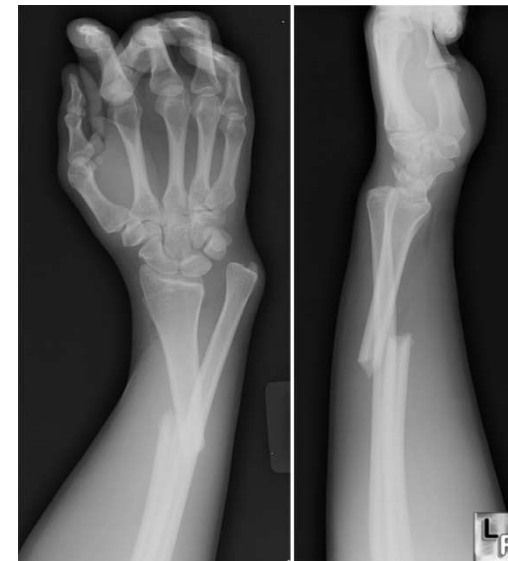Galeazziho zlomenina

Definice: zlomenina
distální třetiny radia s
dislokací distálního
radioulnárního skloubení
(DRUJ)

Terapie – repozice a
fixace, event. transfixace
v DRUJ Ki drátem



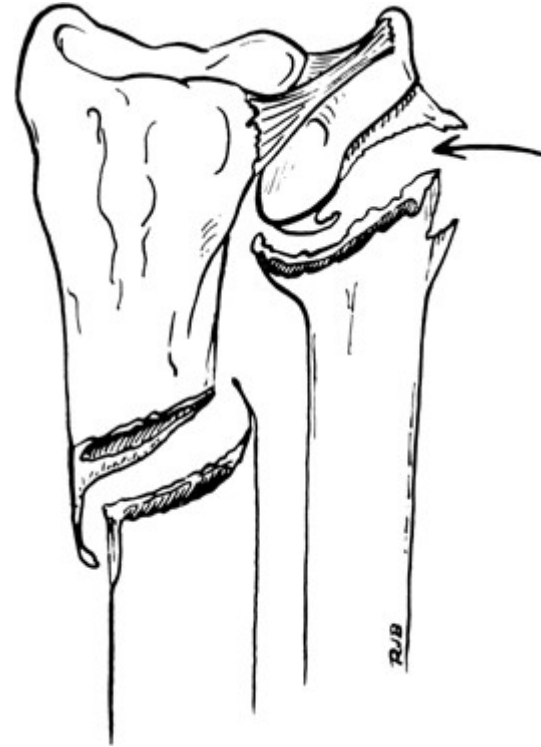
Mosby, Inc. items and derived items
copyright © 2003, Mosby, Inc. All rights reserved.



Galeazziho zlomenina

varianta Galeazziho zlomeniny - zlomenina diafýzy radia a epifyzeolýza distální ulny před dokončením růstu

reverzní Galeazziho zlomenina – zlomenina diafýzy ulny s dislokací v distálním radioulnárním skloubení



Mosby et al